



Informationen für Sie:

Die Behandlung des Verschlusses einer Netzhautvene

[Augenvenenthrombose]



Berufsverband der Augenärzte
Deutschlands e.V. (BVA)



Deutsche Ophthalmologische
Gesellschaft (DOG)

1. Was ist eine Augenvenenthrombose?

Unter der Thrombose einer Netzhautvene versteht man einen teilweisen oder kompletten Verschluss in einer Vene der Netzhaut (Retina). Venen sind Gefäße, in denen das Blut aus dem Gewebe zum Herzen zurück transportiert wird. Das Blut staut sich vor der Verschlussstelle. Das wiederum führt zu Folgeerscheinungen, die das Sehen verschlechtern können. Die betroffenen Gefäße erweitern sich, die Gefäßwände werden undicht und es können Blutbestandteile aus den Gefäßen in die Netzhaut übertreten, die Ihr Augenarzt besonders beim frischen Verschluss feststellen kann. Wenn die Netzhautmitte, insbesondere der gelbe Fleck (Makula) betroffen ist, bildet sich dort meist durch das ausgetretene Gefäßwasser eine flüssigkeitsbedingte Schwellung (Ödem).

Der weitere Verlauf ist nicht sicher vorherzusagen. Bei manchen Patienten erholt

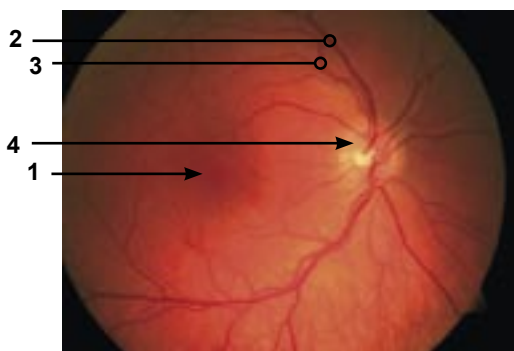


Abb. 1: Normalbefund
1 = Makula, 2 = Netzhautvene
3 = Netzhautarterie, 4 = Sehnervenkopf

sich die Sehschärfe ohne Behandlung, da sich Gefäße in der direkten Nachbarschaft der verschlossenen Vene erweitern und vermehrt Blut zum Herzen transportieren oder der Verschluss in dem Gefäß löst sich zum Teil wieder auf. Bei vielen unbehandelten Patienten bleibt aber eine verminderte Sehschärfe zurück. In einigen Fällen bildet das Auge auch neue Gefäße, um den Sauerstoffmangel, der sich aus dem Verschluss ergeben kann, wieder auszugleichen. Diese neuen Gefäße (Proliferationen) haben eine verminderte Qualität und reißen leicht ein, was wiederum zu Blutungen in das Auge führen kann. Da je nach Befund und Verlauf unterschiedliche Therapien erforderlich sind, sind regelmäßige augenärztliche Kontrollen über einen längeren Zeitraum unbedingt zu empfehlen.

2. Welche Unterscheidungen gibt es bei einer Augenvenenthrombose?

Ihr Augenarzt unterscheidet den Verschluss vor allem nach dessen Ausdehnung in der

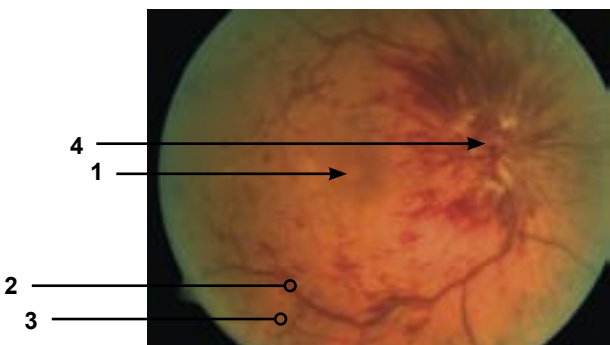


Abb. 2: Zentralvenenverschluss
1 = Makula, 2 = Netzhautvene
3 = Netzhautarterie, 4 = Sehnervenkopf

Netzhaut. Ist die komplette Netzhaut betroffen, handelt es sich um einen Verschluss der Zentralvene (Zentralvenenverschluss). Ist eine Hälfte der Netzhaut betroffen, spricht man von einem Hemi-Zentralvenenverschluss, wenn nur ein Sektor betroffen ist, der von einer kleinen Netzhautvene versorgt wird, spricht man von einem Venenastverschluss.

Außerdem wird ein sauerstoffreicher und ein sauerstoffarmer Verschlusstyp unterschieden. Diese Unterteilung ist schwieriger zu treffen. In der Regel muss man hierzu zusätzliche Untersuchungen durchführen. Ein sauerstoffreicher Verschluss kann aber auch im Laufe der Erkrankung in einen sauerstoffarmen übergehen. Bei einem sauerstoffarmen Verschluss sind die Aussichten auf Besserung der Sehkraft geringer. In diesen Fällen muss das betroffene Auge häufiger kontrolliert und intensiver behandelt werden.

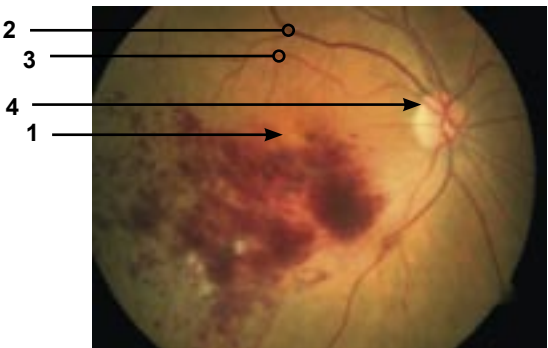


Abb. 3: Venenastverschluss
1 = Makula, 2 = Netzhautvene
3 = Netzhautarterie, 4 = Sehnervenkopf

3. Wie kommt es zu einer Augenvenenthrombose?

Bei Patienten mit Gefäßverschlüssen am Auge bestehen häufig die gleichen Risikofaktoren, wie sie auch bei Gefäßverschlüssen in anderen Regionen des Körpers z.B. am Herz und im Gehirn zu finden sind. Feingewebliche Untersuchungen der Augengefäße zeigen gerade bei älteren Patienten ähnliche Gefäßveränderungen wie sie bei Herz- und Kreislaufpatienten zu finden sind (Arteriosklerose). Deshalb gelten die allgemeinen Maßnahmen für Patienten mit einer Herz- und Kreislaufkrankung auch für Patienten mit Gefäßverschluss am Auge. Erkrankungen, die mit einem erhöhten Risiko einhergehen, sind vor allem: Zuckerkrankheit (Diabetes mellitus), Bluthochdruck und zu hohe Blutfette (Cholesterin und Triglyzeride). Als weitere Risikofaktoren sind das Rauchen (Nikotin), Übergewicht, Bewegungsmangel und eine zu geringe Zufuhr von Flüssigkeit zu nennen.

Es gibt für eine Augenvenenthrombose aber auch Risikofaktoren im Auge selbst. Dazu gehört vor allem der erhöhte Augeninnendruck (okuläre Hypertension oder das schlecht eingestellte Glaukom).

In seltenen Fällen ist eine Gerinnungsstörung für eine Venenthrombose der Netzhaut verantwortlich. Diese Möglichkeit sollte bei jungen Patienten (jünger als 45 Jahre) mit Venenthrombose der Netzhaut berücksichtigt und abgeklärt werden.

4. Wie kann man eine Augenvenenthrombose bemerken?

Ein Verschluss einer Netzhautvene macht sich meist nur dann unmittelbar bemerkbar, wenn die Netzhautmitte (Makula) durch die Wassereinlagerung betroffen ist. Es kommt zu einer Sehverschlechterung (Schleiersehen), die typischerweise morgens stärker ausgeprägt ist als abends. Das liegt daran, dass das Gefäßwasser während der Nacht durch das flache Liegen etwas weniger aus dem Kopfbereich abtransportiert werden kann und sich in der Netzhaut staut. Es kann deshalb bei frischen Verschlüssen sinnvoll sein, den Kopf nachts etwas höher zu lagern (siehe Kapitel 5). Bei Venenastverschlüssen wird häufig ein schlechteres Sehen nur in einem Teil des Gesichtsfeldes z.B. in der unteren Hälfte bemerkt.

5. Was kann man als Betroffener unternehmen?

- Lagerung: Wenn Sie noch einen Unterschied zwischen dem morgendlichen und abendlichen Sehen wahrnehmen, kann es sinnvoll sein, den Kopf beim Schlafen etwas höher zu lagern. Dabei gibt es keine genaue Empfehlung, wie hoch genau gelagert werden sollte, oft reicht ein zusätzliches Kopfkissen aus.
- Flüssigkeit: Sie sollten auf reichlich Flüssigkeitszufuhr achten. Stellen Sie kalorienfreie Getränke in greifbare Nähe. Mindestens 1,5 bis 2 Liter Flüssigkeit sind empfehlenswert. Bei der Neigung zu Wassereinla-

gerungen ins Gewebe kann es allerdings notwendig sein, die Flüssigkeitszufuhr zu begrenzen. Sinnvoll ist eine Beschränkung auf 2 bis 3 Tassen gefilterten Kaffee pro Tag, denn er führt zu einer erhöhten Ausschwemmung von Mineralstoffen wie Calcium und Magnesium, die wiederum auch wichtige Aufgaben innerhalb des Herzkreislauf-Systems haben. Außerdem erhöht ungefilterter Kaffee den Cholesterinspiegel.

- Rauchen einstellen: Da Nikotin ein Hauptrisikofaktor für Gefäßerkrankungen ist, sollten Raucher versuchen, mit dem Rauchen aufzuhören.

- Körpergewicht: Die Hauptdickmacher sind Süßwaren, Snacks, Alkohol und Softdrinks. Es ist sinnvoll, sich eine Regel im Umgang mit Genussmitteln zurecht zu legen, die beispielsweise 2-mal pro Woche etwas Süßes erlaubt und ansonsten zwischendurch Gemüse oder Obst beinhaltet. Kontrollieren Sie unbedingt Ihr Gewicht. Ballaststoffe machen satt. Sie finden sich im Gemüse, Obst, Vollkorngetreide und deren Produkten sowie in Hülsenfrüchten. Ballaststoffe helfen durch ihre quellende Eigenschaft bei der Kontrolle des Gewichts. Mit den Pflanzenteilen, die Ballaststoffe enthalten, bekommt der Körper gleichzeitig für ihn wichtige Mineralstoffe, Spurenelemente, Vitamine und sekundäre Pflanzenstoffe. Andererseits liefern die Quellstoffe so gut wie keine Energie, denn sie können durch den Körper nicht abgebaut werden. Ledig-

lich Bakterien in tieferen Darmabschnitten verstoffwechseln die Ballaststoffe.

- **Ruhephasen:** Gönnen Sie Ihrem Herz Erholungsphasen. Der Schlafbedarf liegt bei möglichen individuellen Abweichungen bei ungefähr 7 bis 8 Stunden. Diese Regenerationszeit ist für die Gesundheit des Herz-Kreislauf-Systems wichtig. Doch dabei darf nicht vergessen werden, dass gerade der Wechsel zwischen körperlicher Aktivität und Erholung das Herz-Kreislauf-System in Schwung hält.

- **Sport:** Aus verschiedenen Gründen ist es ratsam, den Kreislauf zu aktivieren durch leichten Ausdauersport durchzuführen oder z. B. durch Treppensteigen, Spaziergang mit forciertem Tempo. Ausdauersportarten wie Gehen, Walking, Joggen, Wandern, Radfahren, Ergometertraining, Schwimmen oder Aqua-Fitness sind im Rahmen einer Gewichtsnormalisierung und zur Unterstützung des Herz-Kreislauf-Systems besonders empfehlenswert.

6. Welche Behandlungen gibt es?

Es ist wichtig zu wissen, dass je nach Befund mehrere Behandlungen kombiniert werden können. Zu den schon seit langem bewährten Behandlungsverfahren ist in der letzten Zeit die Eingabe von Medikamenten in den Glaskörper, ähnlich der Behandlung der altersabhängigen Makuladegeneration, hinzugekommen.

- **Medikamenteneingabe in den Glaskörperraum:** Ein wesentlicher Faktor bei ei-

ner Venenthrombose der Netzhaut ist der Botenstoff VEGF („vascular endothelial growth factor“). Dessen überschießende Bildung führt bei der Venenthrombose zu einem krankhaften Gefäßwachstum und zu einer Schwellung der Netzhautmitte. Daher wurden gezielte Hemmstoffe gegen diesen Wachstumsfaktor entwickelt. Diese jetzt verfügbaren VEGF-Inhibitoren werden unter sterilen Bedingungen mit einer feinen Nadel in das Augeninnere in den Glaskörper injiziert. Auch ein in den Glaskörper eingebrachtes Cortisonimplantat kann durch Abschwellen der Netzhautmitte einen positiven Effekt auf den Verlauf einer Venenthrombose haben. Da diese Medikamente nur eine bestimmte Zeit wirken, sind bei vielen Betroffenen wiederholte Injektionen erforderlich. Die Medikamenteneingabe bei schon lange bestehenden Verschlüssen mit zentraler Vernarbung führt nicht mehr zur Verbesserung der Sehschärfe.

- Blutverdünnungstherapie: Die Infusion von bestimmten klaren Flüssigkeiten (Plasmaexpander) kann zur Verbesserung der Durchblutung erfolgen. Bei relativ dickem Blut kann dabei diese Infusion mit einem Aderlass, der mit einer Blutspende vergleichbar ist, kombiniert werden. Diese Behandlung hat sich bei einigen Patienten als hilfreich erwiesen. Diese Therapie wird bei Patienten mit einer frischen Venenthrombose (Krankheitsdauer von höchstens 6 Wochen) über einen Zeitraum von 6 Wochen in der Regel 3-5 mal durchgeführt, wenn keine anderen Erkrankungen dage-

gen sprechen. Diese Behandlung ist nicht zwingend erforderlich, da ihre Wirksamkeit geringer als die Medikamenteneingabe in den Glaskörper ist. Sie kann aber als zusätzliche Therapie hilfreich sein.

- Laserbehandlung: Die Behandlung der betroffenen Netzhaut mit dem Laser kann bei zwei Befunden empfohlen werden:

(1) Beim Venenastverschluss kann die zarte Laserung nahe der Netzhautmitte zur Sehverbesserung sinnvoll sein, wenn eine deutliche Flüssigkeitsansammlung in der Netzhautmitte für längere Zeit besteht. Diese Therapie kann ebenfalls mit der Medikamenteneingabe in den Glaskörperraum kombiniert werden. Beim Zentralvenenverschluss ist diese Art der Laserung nicht sinnvoll.

(2) Wenn der Venenverschluss besonders stark ausgeprägt ist, kann es zu einer Sauerstoffarmut in den weiter außen liegenden Bereichen der Netzhaut kommen. Dann bildet die Netzhaut ein Eiweiß, das die Bildung neuer Blutgefäße anregt. Diese Gefäße helfen der Netzhautdurchblutung nicht, können aber schnell platzen und es kommt zu einer schweren Blutung in das Augeninnere, den Glaskörper. Dieser Gefäß-Wachstumsfaktor kann bei der Zentralvenenthrombose auch über die Bildung von neuen Gefäßen in der Regenbogenhaut (Iris) zu einer besonders schweren Form des Grünen Stars (Glaukom) führen. Wie stark die Sauerstoffarmut ausgeprägt ist, kann man am besten mit einer Fluores-

zenzangiographie feststellen. Bei dieser Untersuchungsmethode wird ein Farbstoff in eine Vene gespritzt, anschließend werden Fotografien der Netzhaut gemacht, die durch die Farbstoffanfärbung den Zustand der Venen und der Netzhaut erkennen lassen. Bei einer größeren Sauerstoffarmut in der Netzhaut kann es erforderlich sein, dass diese mangeldurchbluteten Bereiche mit Ausnahme der für das Scharfsehen notwendigen Netzhautmitte mit Laserstrahlen verödet werden. Nach der Laserbehandlung brauchen die behandelten Bereiche nur noch sehr wenig Sauerstoff. Dadurch wird das Missverhältnis aus Sauerstoffbedarf der Netzhaut und zu geringem Sauerstoffangebot wieder ins Gleichgewicht gesetzt und der die Gefäßneubildung anregende Faktor wird nicht mehr gebildet. Es sind in der Regel mehrere Laserbehandlungen erforderlich. Die Sehschärfe verbessert sich durch diese Therapie nicht, hilft aber schlimmere Folgereaktionen durch größere schlecht durchblutete Netzhautbereiche zu vermeiden.

Herausgeber:

**Berufsverband der Augenärzte
Deutschlands e.V. (BVA)**
Postfach 30 01 55, 40401 Düsseldorf
www.augeninfo.de

Deutsche Ophthalmologische Gesellschaft (DOG)
Platenstr. 1, 80336 München
www.dog.org

© Mai 2011 BVA + DOG

**Mit freundlicher Empfehlung:
Ihre Augenarztpraxis**